



La soluzione per una chirurgia odontoiatrica mininvasiva

GLUBRAN® PARTNER
DELL'ODONTOIATRA

GEM SOLUTION
COMES FROM
EVOLUTION

GLUBRAN[®]2

Dispositivo medico di classe III certificato CE
per uso chirurgico ed endovascolare

QUATTRO PRODOTTI, IN UNA GOCCIA.



ADESIVO

Elevata resistenza tensile. Il carico minimo accettabile è ≥ 435 N [circa 18 Kg/cm²].^{1,2}



SIGILLANTE

Grazie alla natura sintetica ed all'elevato potere adesivo, applicato con distributori goccia a goccia, forma una pellicola sottile con proprietà sigillanti ed impermeabilizzanti.²⁻⁵



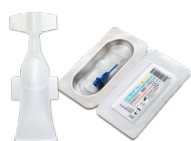EMOSTATICO

Emostasi tramite azione meccanica, grazie alla formazione di trombi per reazione chimica. Efficace in ambiente umido.⁵



BATTERIOSTATICO

Blocca la proliferazione batterica per una media di 7-10 giorni.⁶⁻⁸

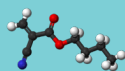


0,50 ml
10 monodose sterili in blister di alluminio

- **Pronto all'uso**
- **Non polimerizza in presenza di aria**
- **Conservazione tra +2 - +8°C**
- **Può restare a temperatura ambiente massimo 25°C per 5 giorni¹**

Vantaggi

- Stabilizzazione rapida della botola
- Aumenta l'efficienza procedurale
- Risparmia tempo
- Migliora i risultati estetici
- Aumenta il comfort del paziente
- Riduce i danni dei comportamenti errati del paziente



NBCA



MS

Caratteristiche e vantaggi del **Co-Monomero (NBCA+MS)**:

- La temperatura di polimerizzazione di 45°C è notevolmente più bassa di quella tipica dei cianoacrilati monomerici puri (80-90°C)⁶⁻¹¹
- Assenza di necrosi tissutale^{6-8,10,12,13}
- Maggiore plasticità al termine della polimerizzazione³⁻⁵

Aspetto

TRASPARENTE

Densità

SIMILE ALL'ACQUA

INDICATO PER

Estrazioni dentarie:^{25,30,31}

- Prevenzione/trattamento del sanguinamento e impermeabilizzazione dell'alveolo, dopo riempimento con spugna di collagene
- "Socket preservation" come sigillante esterno del solo innesto di biomateriale o della membrana in collagene in combinazione con l'innesto stesso
- Impianti post-estrattivi con sigillo del sito post-estrattivo

Chirurgia del seno mascellare a scopo implantare:^{14,26,30,31}

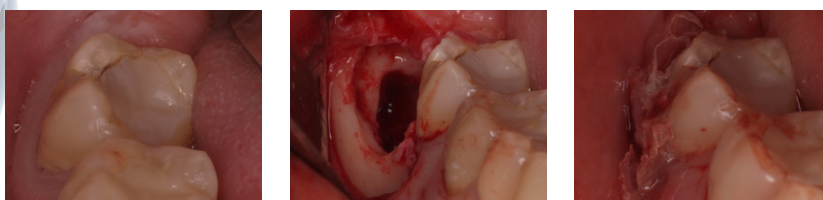
- Trattamento delle piccole lacerazioni della membrana di Schneider anche in combinazione con membrane in collagene
- Fissazione della finestra ossea di accesso al seno mascellare dopo il suo riposizionamento
- Stabilizzazione di eventuali membrane utilizzate per la chiusura dell'osteotomia di accesso

Chirurgia ossea rigenerativa^{14,30,31}

- Stabilizzazione di membrane riassorbibili e non riassorbibili
- Fissazione di innesti ossei

Sigillatura gengivale come protezione delle ferite scoperte:^{30,31}

- Estrazioni invasive aperte
- Frenulectomie



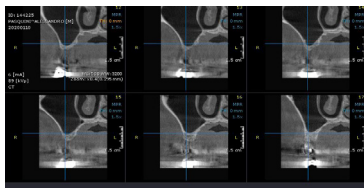
*Fotografie Dr. Juan Cervera Espert, Unità di Chirurgia Buccale e Implantologia, Università di Valencia.

In scheda tecnica del Glubran®2

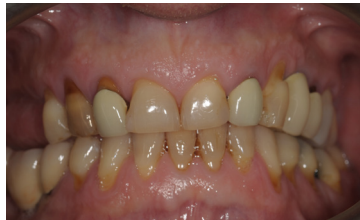- Emostasi di superfici cruentate del cavo orale e faringeo.^{6,34,35}
- Chiusura di incisioni endo-orali^{27,28,33}
- Incollaggio di frammenti osseo-cartilaginei³²
- Sigillatura salivaria nella chirurgia endo-orale del cavorino-faringeo²⁸⁻³⁰

Riposizionamento della finestra ossea nel rialzo del seno mascellare^{14,36}

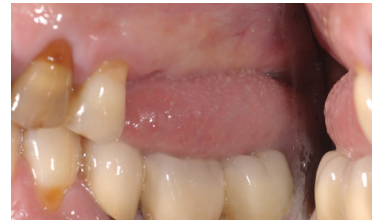FISSAGGIO E STABILIZZAZIONE DELLA FINESTRA DELL'OSTEOTOMIA PER ACCEDERE AL SENO MASCELLARE



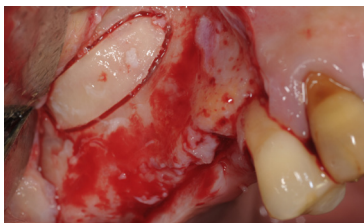
CBCT viste parassiali dell'atrofia ossea



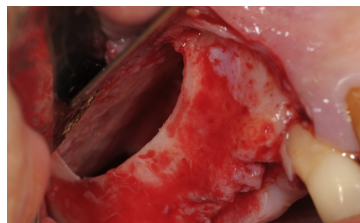
Visione clinica pre-operatoria



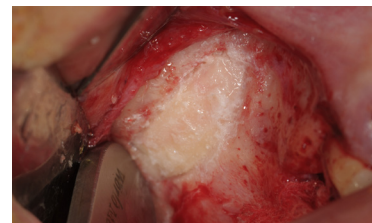
Visione laterale clinica preoperatoria



Osteotomia per mobilizzazione della finestra ossea

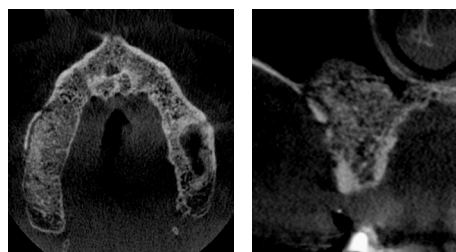


Accesso al seno mascellare



Stabilizzazione della finestra ossea con il Glubran®2

Follow up a 6 mesi dopo il rialzo del seno³⁶



Viste CBCT della porzione di incremento osseo con la finestra ossea in posizione

Stabilizzazione rapida della botola nella tecnica caldwell luc, in presenza di margini irregolari e smussati che rendono la finestra non stabile nella sua sede

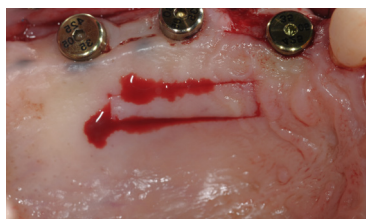


ANCHE IN PAZIENTI CON COAGULOPATIE CONGENITE E SCOAGULATI²³

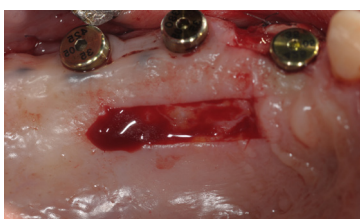


AUTORIZZATO ALL'USO PEDIATRICO^{15-22,24}

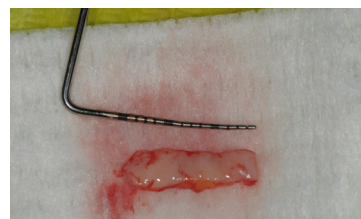Prelievo di innesto epiteliale-connettivo e innesto in siti implantari. Glubran®2 applicato per emostasi e stabilizzazione del coagulo³⁶



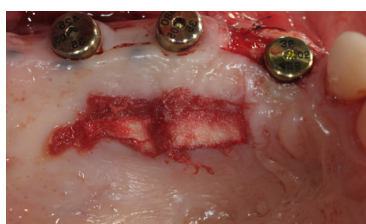
Mucosa palatale incisa



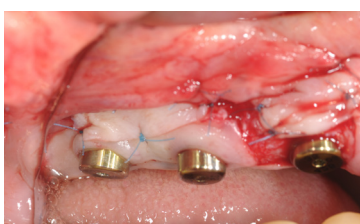
Mucosa palatale dopo il prelievo dell'innesto



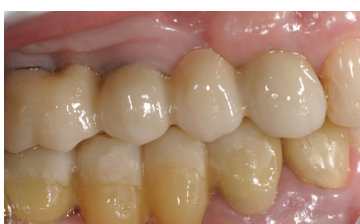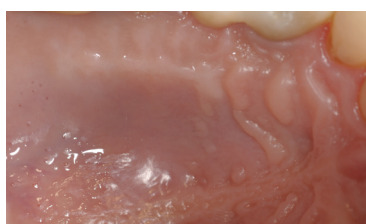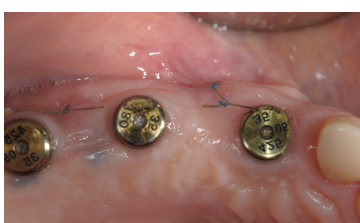
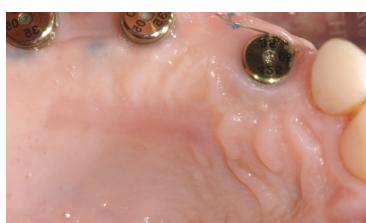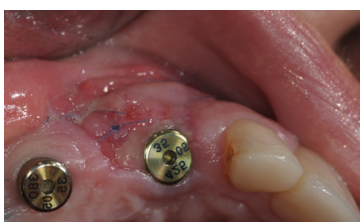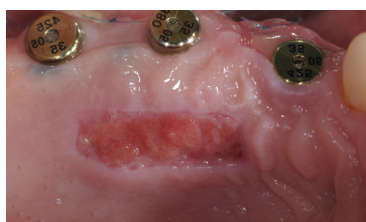Innesto palatale



Mucosa palatale trattata con spugna di collagene e Glubran®



Sito ricevente con l'innesto di tessuto



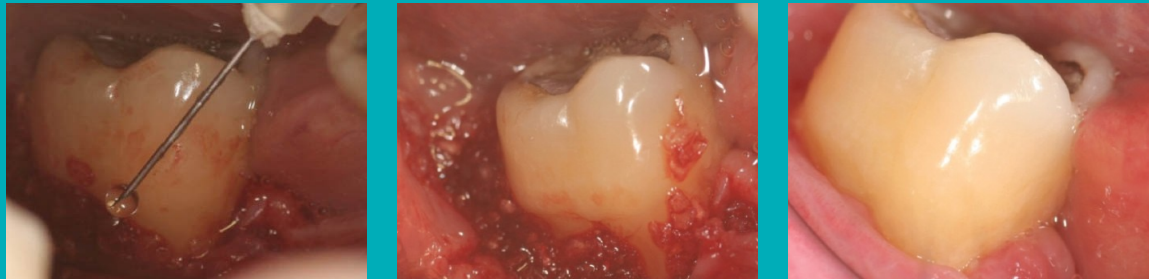
**FOLLOW UP
4 SETTIMANE**

**FOLLOW UP
6 SETTIMANE**

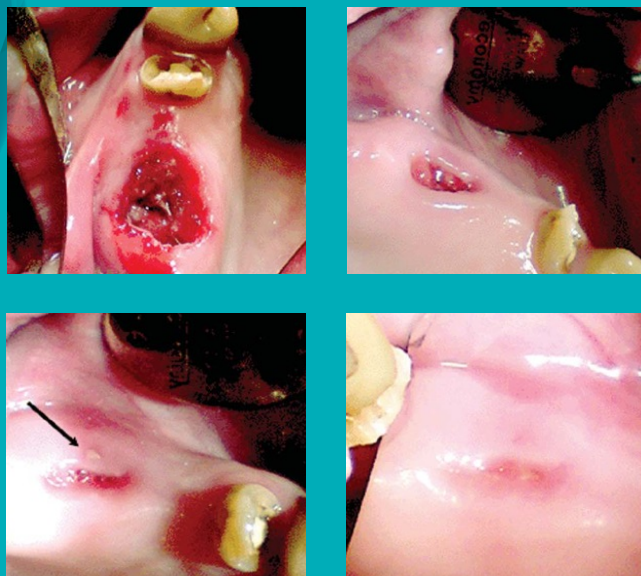
**FOLLOW UP
16 SETTIMANE**

Chirurgia del cavo orale

- **Tattamento delle fistole oro-antrali trattate con chirurgia endoscopica dei seni paranasali e chiusura primaria della fistola** ²⁸
- **Gestione della palatoschisi** ²⁹
- **Nel trattamento dell'ipertrofia del palato molle con uvulopalatoplastica è un'alternativa alle suture per migliorare l'esito chirurgico** ³³



STABILIZZAZIONE SUPERFICIALE DEGLI INNESTI DI "GRAFT OSSEO" ²⁶

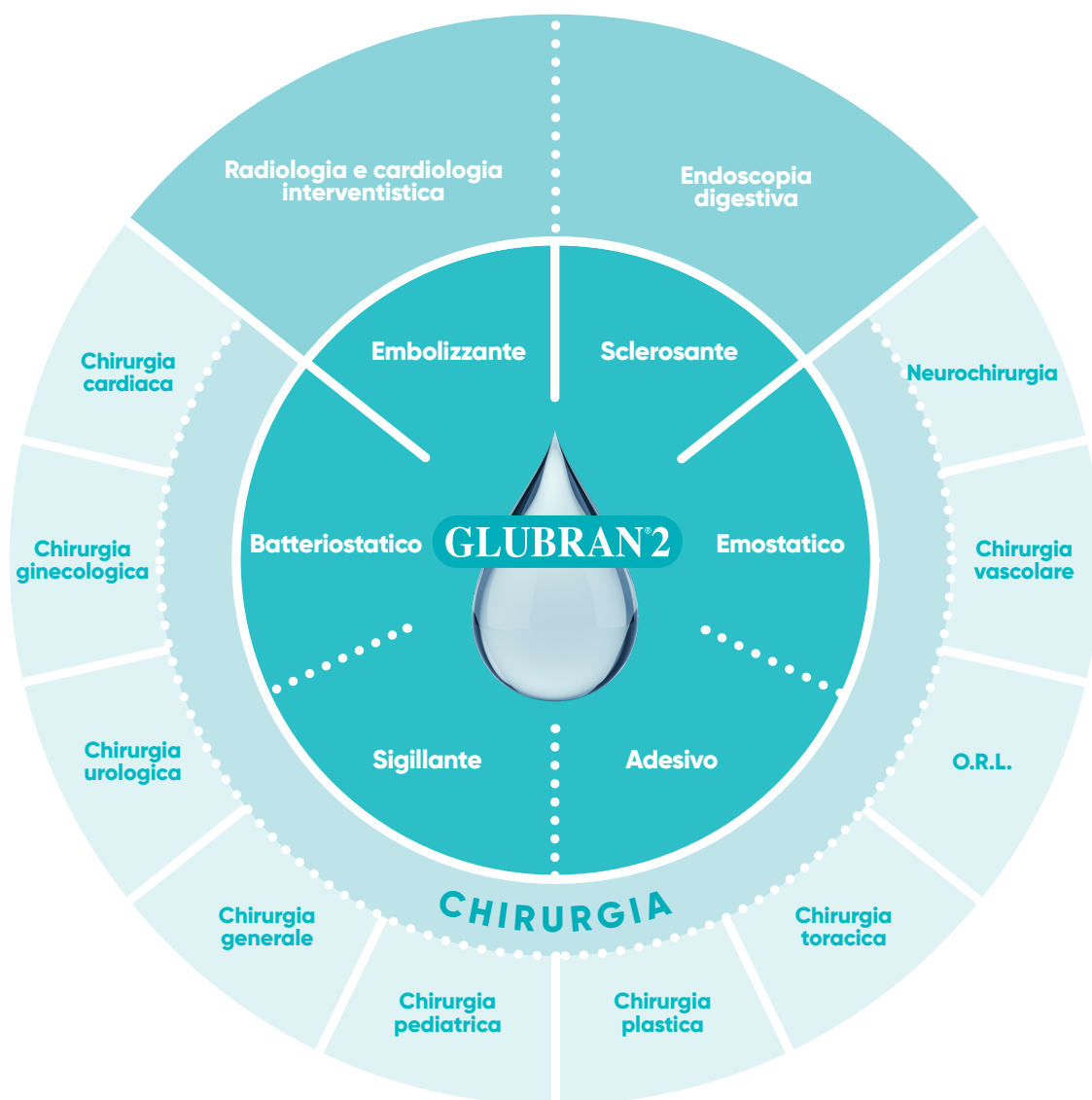

CHIUSURA COMUNICAZIONE ORO-ANTRALE ²⁷

Bibliografia

1. Soldani G. Valutazione della Biocompatibilità del Dispositivo Medico Chirurgico di Classe III: Glubran® 2. Laboratory for Biomaterials & Graft Technology -Istituto di Fisiologia Clinica Del CNR Creas-Malattie Cardiovascolari e Discipline Affini; MASSA, Italy. 1998 Internal GEM data file
2. Kull S, Martinelli I, Briganti E, Losi P, Spiller D, Tonlorenzi S, Soldani G. Glubran®2 surgical glue: in vitro evaluation of adhesive and mechanical properties. *J Surg Res.* 2009 Nov;157(1): e15-214.
3. Davoli F, Sellitri F, Brandolini J, Dolci G, Castagnoli A, Bedetti B, Stella F. Use of coagulant spray glue (Glubran®2) for aerostatic purposes in pulmonary parenchyma resections in pigs: a preliminary study. *Eur Surg Res.* 2009;43(4):360-4.
4. Esposito C (1997) L'utilisation d'une nouvelle colle chirurgicale en chirurgie laparoscopique: quels avantages? *J Coelochir* 23: 66-68
5. Paral J, Lochman P, Blazej S, Pavlik M. Glued versus stapled anastomosis of the colon: an experimental study to determine comparative resistance to intraluminal pressure. *Asian J Surg.* 2014 Jul;37(3):154-61
6. Losi P, Burchielli S, Spiller D, Finotti V, Kull S, Briganti E, Soldani G. Cyanoacrylate surgical glue as an alternative to suture threads for mesh fixation in hernia repair. *J Surg Res.* 2010 Oct;163(2):e53-8
7. Karatepe O, Ozturk A, Koculu S, Cagatay A, Kamali G, Aksoy M. To what extent is cyanoacrylate useful to prevent early wound infections in hernia surgery? *Hernia.* 2008 Dec;12(6):603-7.
8. Howell JM, Bresnahan KA, Stair TO, Dhindsa HS, Edwards BA (1995) Comparison of effects of suture and cyanoacrylate tissue adhesive on bacterial counts in contaminated lacerations. *Antimicrob Agents Chemother* 39:559-560
9. Montanaro L, Arciola CR, Cenni E, Ciapetti G, Savioli F, Filippini F, Barsanti LA. Cytotoxicity, blood compatibility and antimicrobial activity of two cyanoacrylate glues for surgical use. *Biomaterials.* 2001 Jan;22(1):59-66
10. Levrier O., Mekkaoui C., Rolland PH, Murphy K, Cabrol P, Moulin G, Bartoli JM, Raybaud C. Efficacy and low vascular toxicity of embolization with radical versus anionic polymerization of n-butyl-2-cyanoacrylate (NBCA). An experimental study in the swine. *J Neuroradiol.* 2003 Mar;30(2):95-102.
11. Li YJ, Barthès-Biesel D, Salsac AV. Polymerization kinetics of n-butyl cyanoacrylate glues used for vascular embolization. *J Mech Behav Biomed Mater.* 2017 May;69:307-317.
12. Leonardi M., Barbara C., Simonetti L., Giardino R., Nicoli Aldini N., Fini M., Martini L., Masetti L., Joechler M., Roncaroli F.. Glubran 2: A New Acrylic Glue for Neuroradiological Endovascular Use Experimental Study on Animals Interventional Neuroradiology 8: 245-250, 2002
13. Leonardi M, Cenni P, Simonetti L, Bozzao A, Romano A, Bonamini M, Fantozzi LM, Fini G. Glubran®2((r)): a new acrylic glue for neuro-radiological endovascular use: a complementary histological study. *Interv Neuroradiol.* 2003 Sep 30;9(3):249-54. Epub 2004 Oct 22.
14. Balleri P, Veltri M, Nuti N, Ferrari M. Implant placement in combination with sinus membrane elevation without biomaterials: a 1-year study on 15 patients. *Clin Implant Dent Relat Res.* 2012 Oct;14(5):682-9. doi: 10.1111/j.1708-8208.2010.00318.x. Epub 2010 Dec 22. Erratum in: *Clin Implant Dent Relat Res.* 2013 May 6;15(3):470. PMID: 21176096
15. Esposito C, Damiano R, Settini A, De Marco M, Maglio P, Centonze A. Experience with the use of tissue adhesives in pediatric endoscopic surgery. *Surg Endosc.* 2004 Feb;18(2):290-2.
16. Esposito C. L'utilisation d'une nouvelle colle chirurgicale en chirurgie laparoscopique: quels avantages? *J Coelochir.* 1997 23: 66-68.
17. Gajewska K, Herinckx A, Holoye A, D'Haene N, Massez A, Cassart M, Van Rysselberge M, Donner C. Antenatal embolization of a large chorioangioma by percutaneous Glubran®2 injection. *Ultrasound Obstet Gynecol.* 2010 Dec;36(6):773-5. doi: 10.1002/uog.8806. Epub 2010 Nov 12.
18. Hosseini SM, Bahador A, Foroutan HR, Sabet B, Geramizadeh B, Zarenezhad M. The application of a new cyanoacrylate glue in pediatric surgery for fistula closure. *Iran J Med Sci.* 2011 Mar;36(1):54-6.
19. Ozturk H, Karaaslan K, Kocoglu H. Use of Glubran®2 surgical glue in circumcision. Results in a comfortable postoperative period. *Adv. Clin. Exp. Med* 2009, 18, 4, 381-384.
20. Angotti R, Cerchia E, Molinaro F, Bulotta AL, Ferrara F, Bindi E, Messina M. Circumcision with Glubran®2 in children: experience of Italian Center. *Gland Surg.* 2016 Aug;5(4):391-7.
21. Hosseini SM, Rasekhi AR, Zarenezhad M, Hedjazi A. Cyanoacrylate glue dressing for hypospadias surgery. *N Am J Med Sci.* 2012 Jul;4(7):320-2.
22. Rossi G, Angelini A, Mavrogenis AF, Rimondi E, Ruggieri P. Successful treatment of aneurysmal bone cyst of the hip in a child by selective transcatheter arterial embolization. *J Vasc Interv Radiol.* 2010 Oct;21(10):1591-5
23. Haghpanah S, Vafafar A, Golzadeh MH, Ardeshiri R, Karimi M. Use of Glubran®2 and Glubran® tissue skin adhesive in patients with hereditary bleeding disorders undergoing circumcision and dental extraction. *Ann Hematol.* 2011 Apr;90(4):463-8
24. S Masi, L Mugnaini, A Pazzaglia, C Saffirio, A Salvatore, I Sforzi, F Silenzi and S Gianassi. Synthetic Two- components Skin Glue (Glubran®Tiss) Effectiveness and Suitability in Pediatric Emergency Department. *Pediatric Emergency Care and Medicine: Open Access.* 2017 - Vol. 2 No. 1:1.
25. Hesham. S. Khalil; Mohammad A. Elshall; Yazeed Al-Harbi; Saeed Al-Asmar, Mohammad Al-Wadee. Healing of Oral Surgical Wounds Using 3/0 Silk Suture and N-butyl Cyanoacrylate Tissue Adhesive. *Egyptian Dental Journal* Vol. 55, 2607:2613, October, 2009.
26. Storrer CL, Kummer Gdos S, Forcada SM, Zielak JC. Use of cyanoacrylate as barrier in guided tissue regeneration in class II furcation defects. *J Indian Soc Periodontol.* 2014 May;18(3):408-11. doi: 10.4103/0972-124X.134595. PMID: 25024561; PMCID: PMC4095640.
27. Burić N. Use of N-butyl cyanoacrylate with metacryloxisulfolane (Glubran 2) surgical glue for flapless closure of oroantral communication. *Implant Dent.* 2013 Jun;22(3):238-43. doi: 10.1097/ID.0b013e318287a975. PMID: 23442603.
28. Hajjioannou J, Koudounarakis E, Alexopoulos K, Kotsani A, Kyrmizakis DE. Maxillary sinusitis of dental origin due to oroantral fistula, treated by endoscopic sinus surgery and primary fistula closure. *J Laryngol Otol.* 2010 Sep;124(9):986-9.
29. Ozturk H, Duran H, Okur H. The use of Glubran 2 in management of cleft palate. *Duzce Tip Fakultesi Dergisi* 2008; 3:29-31
30. Singh Y, Deswal H, Grover Hs, Bhardwaj A, Verma S. Unrevealing La Magie De Cyanoacrylate: A Review. *Journal of Critical Reviews* 2016;3(2):65-8
31. Borie E, Rosas E, Kuramochi G, Etcheberry S, Olate S, Weber B. Oral Applications of Cyanoacrylate Adhesives: A Literature Review. *Biomed Res Int.* 2019 Mar 17;2019: 8217602. doi: 10.1155/2019/8217602. PMID: 31008113; PMCID: PMC6441539.
32. Foresta E, Torroni A, Gasparini G, et al. Use of N-Butyl-2-Cyanoacrylate (Glubran®2) in Fractures of Orbital-Maxillozygomatic Complex. *J Maxillofacial Oral Surg.* 2015;14(3):761764. doi:10.1007/s12663-015-0751-z
33. Elbassiouny AM. Use of Glubran®2 in uvulopalatoplasty, an alternative to sutures to improve surgical outcome. *Operative Techniques in Otolaryngology-Head and Neck Surgery, Volume 24, Issue 3, September 2013, 184-189.*
34. Rivet C, Robles-Medrand C, Dumortier J, Le Gall C, Ponchon T, Lachaux A. Endoscopic treatment of gastroesophageal varices in young infants with cyanoacrylate glue: a pilot study. *Gastrointest Endosc.* 2009 May;69(6):1034-8.
35. Cipolletta L, Zambelli A, Bianco MA, De Grazia F, Meucci C, Lupinacci G, Salerno R, Piscopo R, Marmo R, Orsini L, Rotondano G. Acrylate glue injection for acutely bleeding oesophageal varices: A prospective cohort study. *Dig Liver Dis.* 2009 Oct;41(10):729-34.
36. Prof. Antonio Barone kindly provided Clinical Cases and pictures. Department of Odontostomatology and Oral Cavity Surgery "Santa Chiara" University Hospital, Via Bonanno Pisano 110, Pisa (Italy) antonio.barone@unipi.it.

Un dispositivo medico affidabile utilizzato in tutti i campi della chirurgia



- > 25 anni di esperienza
- > Più di 2 milioni di trattamenti
- > Oltre 200 pubblicazioni



Via dei Campi 2 - PO Box 427
55049 Viareggio (LU) Italy
Tel. +39 0584 389784/391388
Fax +39 0584 397904
www.gemitaly.it - info@gemitaly.it



DISTRIBUITO DA RESISTA
Ing. Carlo Alberto Issoglio & C. S.r.l.
Via F.lli Di Dio, 68 - Omegna (VCO)

Tel.: +39 0323 828004 / 827088
Fax: +39 0323 828914
Email: info@resista.it

